

การผ่าตัดมะเร็งเต้านมแบบสงวนเต้านมโดยใช้วิดีโอช่วย

สมฤทธิ มหัทธโนบล

Video-Assisted Breast Conservation Surgery for Breast Cancer.

Somrit Mahattanobon

Department of Surgery, Faculty of Medicine,

Prince of Songkla University, Hat Yai, Songkhla, 90110, Thailand

E-mail: msomrit@medicine.psu.ac.th

Songkla Med J 2012;30(1):49-62

บทคัดย่อ:

การผ่าตัดสงวนเต้านมเป็นการรักษามาตรฐานสำหรับผู้ป่วยมะเร็งเต้านมในระยะเริ่มแรก เพราะให้ผลการรักษามะเร็งเทียบเคียงได้กับการผ่าตัดเต้านมทั้งเต้า และหลังผ่าตัดมีความสวยงามมากกว่า ส่งผลดีต่อจิตใจ ทำให้ผู้ป่วยมีคุณภาพชีวิตที่ดีกว่า อย่างไรก็ตาม มักมีแผลเป็นยาวที่เต้านมหลังผ่าตัดซึ่งส่งผลต่อความสวยงามของเต้านม การผ่าตัดสงวนเต้านมโดยใช้วิดีโอช่วยหรือการผ่าตัดสงวนเต้านมโดยการส่องกล้องมีเป้าหมายเพื่อให้ผลการรักษามะเร็งไม่ต่างจากวิธีผ่าตัดเต้านมแบบปกติแต่ผลด้านความสวยงามดีกว่า เนื่องจากแผลผ่าตัดมีขนาดเล็กกว่าและอยู่ในตำแหน่งที่มองเห็นไม่ชัด จากการศึกษาในปัจจุบันพบว่า การผ่าตัดดังกล่าว สามารถกระทำได้อย่างปลอดภัย โดยมีภาวะแทรกซ้อนต่ำ ในปัจจุบันยังไม่มีการศึกษาแบบสุ่มเปรียบเทียบกับ การผ่าตัดแบบปกติ อย่างไรก็ตาม การผ่าตัดสงวนเต้านมโดยใช้วิดีโอช่วยน่าจะเป็นทางเลือกหนึ่งสำหรับการรักษามะเร็งเต้านมระยะเริ่มแรก

คำสำคัญ: การผ่าตัดเต้านม, การผ่าตัดสงวนเต้านม, การส่องกล้อง, เต้านม, มะเร็งเต้านม, วิดีโอช่วย

Abstract:

Breast conservation surgery (BCS) is the standard surgical treatment for early breast cancer. It produces equivalent oncologic outcome but better aesthetic result, psychological outcome and quality of life when compared with mastectomy. However, conventional BCS leaves a gross incision scar remains on the breast that affects the aesthetic result. Video-assisted breast conservation surgery (VABCS) can be performed via small and remote incisions that become

inconspicuous after surgery. Clinical trials demonstrated that VABCS is feasible and safe. There is currently no level 1 randomized clinical evidence. However, VABCS can be considered as a surgical option for patients with early breast cancer.

Key words: breast, breast cancer, breast conservation surgery, breast surgery, endoscopy, video-assisted

บทนำ

มะเร็งเต้านมเป็นมะเร็งที่พบบ่อยที่สุดในสตรี พบผู้ป่วยรายใหม่มากกว่าหนึ่งล้านรายต่อปี¹ โดยอุบัติการณ์ในประเทศไทยเพิ่มขึ้นอย่างต่อเนื่องจนเป็นมะเร็งที่พบบ่อยที่สุดในสตรีไทย ตั้งแต่ ปี พ.ศ. 2544 มีอุบัติการณ์ 20.9 ต่อแสนรายในเพศหญิง แขนงหน้ามะเร็งปากมดลูกซึ่งมีอุบัติการณ์ 18.1 ต่อแสนรายในเพศหญิง² ปัจจุบันการรักษามะเร็งเต้านมใช้วิธีผสมผสานระหว่างการผ่าตัด การฉายรังสี และยา ด้วยทีมบุคลากรทางการแพทย์สหสาขา (multidisciplinary approach)

การรักษาแบบสงวนเต้านม (breast-conserving therapy) คือ การผ่าตัดแบบสงวนเต้านม (breast conservation surgery, partial mastectomy, partial glandectomy, segmental mastectomy, wide local excision, lumpectomy, tylectomy) โดยตัดเอาก้อนมะเร็งปฐมภูมิออกทั้งหมดให้ได้ขอบเขตที่เพียงพอ ร่วมกับการฉายรังสีบริเวณเต้านมหลังผ่าตัด ซึ่งปัจจุบันยอมรับวิธีนี้เป็นการรักษามาตรฐานสำหรับผู้ป่วยมะเร็งเต้านมในระยะเริ่มแรก³ เพราะให้ผลการรักษามะเร็งเทียบเคียงได้กับการผ่าตัดเต้านมทั้งเต้า และหลังผ่าตัดมีความสวยงามมากกว่า ส่งผลดีต่อจิตใจ ทำให้ผู้ป่วยมีคุณภาพชีวิตที่ดีกว่า

ปัจจุบันสตรีในประเทศไทยมีความเข้าใจและตื่นตัวถึงปัญหาของมะเร็งเต้านมมากขึ้น ผู้ป่วยมาพบแพทย์เร็วขึ้นและมาตรวจคัดกรองเพื่อค้นหามะเร็งเต้านมเพิ่มขึ้น ทำให้สามารถวินิจฉัยมะเร็งเต้านมในระยะเริ่มแรกเพิ่มขึ้น จากทะเบียนมะเร็งโรงพยาบาลสงขลานครินทร์ พบว่า

จำนวนผู้ป่วยมะเร็งเต้านมรายใหม่มากกว่าร้อยละ 50 อยู่ในระยะเริ่มแรก (ระยะที่หนึ่งและระยะที่สอง)⁴

การผ่าตัดแบบสงวนเต้านมแบบปกตินั้นมีผลต่อความสวยงามของเต้านม พบว่า ร้อยละ 30 มีความสวยงามระดับต่ำ (poor)^{5,6} โดยแผลเป็นที่เต้านมเป็นปัจจัยหนึ่งที่ส่งผลต่อความสวยงามของเต้านม เป็นเหตุให้ศัลยแพทย์กลุ่มหนึ่งนำการผ่าตัดโดยใช้วิดีโอช่วย (video-assisted surgery) หรือการผ่าตัดโดยการส่องกล้อง (endoscopic surgery) ซึ่งมีคุณสมบัติที่สำคัญประการหนึ่ง คือ สามารถทำผ่าตัดผ่านทางแผลขนาดเล็กและห่างจากบริเวณที่ผ่าตัด (small and remote incision) มาปรับใช้กับการผ่าตัดเต้านม เรียกว่า การผ่าตัดเต้านมโดยใช้วิดีโอช่วย (video-assisted breast surgery; VABS) หรือการผ่าตัดเต้านมโดยการส่องกล้อง (endoscopic breast surgery) โดยมีเป้าหมายเพื่อให้ผลการรักษาโรคไม่ต่างจากวิธีผ่าตัดเต้านมแบบปกติ (conventional breast surgery) แต่ผลด้านความสวยงาม (esthetic result) ดีกว่า⁷

การผ่าตัดเต้านมโดยใช้วิดีโอช่วยมีรายงานครั้งแรกจากประเทศออสเตรีย ในปี พ.ศ. 2535 โดย Kompatscher⁸ รายงานการผ่าตัด endoscopic capsulotomy เพื่อรักษาภาวะ capsular contracture ซึ่งเกิดภายหลังผ่าตัดเสริมเต้านม (breast augmentation) หลังจากนั้นมียุทธศาสตร์การผ่าตัดเสริมเต้านมโดยใช้วิดีโอช่วยอีกหลายรายงาน จนปัจจุบันเป็นที่ยอมรับว่าการผ่าตัดเสริมเต้านมโดยใช้วิดีโอช่วยเป็นวิธีผ่าตัดมาตรฐาน⁷

มีรายงานการผ่าตัดเต้านมโดยใช้วิดีโอช่วยเพื่อรักษา มะเร็งเต้านมครั้งแรกจากประเทศสหรัฐอเมริกา ในปี พ.ศ. 2538 โดย Friedlander และคณะ⁹ ซึ่งทำการศึกษาในสัตว์และศพ ต่อมาในปี พ.ศ. 2540 Yamagata และ Iwai¹⁰ ได้รายงานการใช้วิธีผ่าตัดนี้กับผู้ป่วยจริงเป็นครั้งแรกในประเทศญี่ปุ่น หลังจากนั้น มีรายงานวิธีผ่าตัดที่หลากหลาย และผลการผ่าตัดนี้ อย่างต่อเนื่อง การศึกษาเกือบทั้งหมดมาจากประเทศแถบเอเชียตะวันออกเฉียงและส่วนใหญ่มาจากประเทศญี่ปุ่น การผ่าตัดนี้ไม่เป็นที่นิยมในประเทศแถบตะวันตก ซึ่งน่าจะเกิดมาจากขนาดของเต้านมที่ใหญ่เนื่องจากการทำให้การผ่าตัดโดยใช้วิดีโอช่วยยากขึ้น และผลเป็นที่เต้านมไม่ส่งผลต่อความสวยงามเหมือนประชากรชาวเอเชีย

บทความนี้ผู้เขียนได้ทบทวนวรรณกรรมเกี่ยวกับการเลือกผู้ป่วย วิธีการผ่าตัดและผลของการผ่าตัดสงวนเต้านมโดยใช้วิดีโอช่วย (video-assisted breast conservation surgery) จากรายงานในปัจจุบัน

การเลือกผู้ป่วย¹¹

1. ไม่มีข้อบ่งห้ามของการผ่าตัดสงวนเต้านม
2. ไม่สงสัยว่ามะเร็งลุกลามมาที่หัวนมหรือลานนม (nipple-areolar complex) จากการตรวจร่างกายหรือการตรวจทางรังสี
3. ไม่เป็น Paget's disease
4. ไม่มีมะเร็งลุกลามมาที่ผิวหนัง ดังนั้น ผู้ป่วยที่ได้รับการผ่าตัดเก็บตัวอย่างเนื้อเยื่อ (open biopsy) ไม่เหมาะที่จะผ่าตัดรักษาด้วยวิธีนี้ และการเก็บตัวอย่างเนื้อเยื่อเพื่อการวินิจฉัยควรใช้วิธีเจาะเก็บตัวอย่างเนื้อเยื่อด้วยเข็มขนาดเล็ก (fine needle aspiration) มากกว่าวิธีเจาะเก็บตัวอย่างเนื้อเยื่อด้วยเข็มขนาดใหญ่ (core needle biopsy) เพราะวิธีหลังสามารถพบมีเซลล์มะเร็งที่ผิวหนังตำแหน่งที่เจาะตัวอย่างเนื้อเยื่อได้ถึงร้อยละ 22¹²
5. ไม่เป็นมะเร็งระยะแพร่กระจาย

6. สภาพร่างกายแข็งแรง (no severe associated co-morbidity or poor performance status)

วิธีการผ่าตัด

ผู้เขียนได้ทบทวนวิธีการผ่าตัดแบบสงวนเต้านมโดยใช้วิดีโอช่วย (video-assisted breast conserving surgery) จากการรายงานที่เป็นภาษาอังกฤษของ ศัลยแพทย์ 6 กลุ่ม (ตารางที่ 1) ได้แก่

1. Tamaki และคณะ^{13,14} จากประเทศญี่ปุ่น
2. Owaki และคณะ¹⁵ จากประเทศญี่ปุ่น
3. Lee และคณะ¹⁶ จากประเทศเกาหลีใต้
4. Yamashita และคณะ¹⁷⁻¹⁹ จากประเทศญี่ปุ่น
5. Nakajima และคณะ²⁰⁻²² จากประเทศญี่ปุ่น
6. Park และคณะ²³ จากประเทศเกาหลีใต้

การจัดทำผู้ป่วย (Position)

นอนหงายและกางแขนข้างเดียวกับก้อนมะเร็ง 90 องศา ตำแหน่งของศัลยแพทย์ขึ้นกับตำแหน่งก้อนมะเร็งและตำแหน่งแผลผ่าตัด กรณีก้อนอยู่ด้านใน ศัลยแพทย์จะยืนด้านเดียวกับเต้านมข้างที่ผ่าตัดเสมอ ส่วนกรณีก้อนอยู่ด้านนอกศัลยแพทย์จะยืนด้านเดียวกับเต้านมข้างที่ผ่าตัดถ้าแผลผ่าตัดบริเวณรักแร้ แต่จะยืนด้านตรงข้ามกับเต้านมข้างที่จะผ่าตัด ถ้าแผลผ่าตัดขอบนอกลานนม สำหรับจอภาพจะอยู่ด้านตรงข้ามกับศัลยแพทย์เสมอ

การทำเครื่องหมายขอบเขตของการผ่าตัด (Marking)

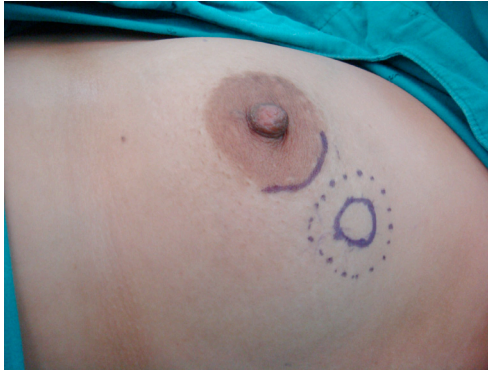วาดขอบเขตของการผ่าตัดบนผิวหนังโดยวัดห่างจากขอบของก้อนมะเร็งประมาณ 1-2 เซนติเมตร (ศัลยแพทย์ส่วนใหญ่ใช้ขอบเขตจากก้อนมะเร็ง 2 เซนติเมตร) หลังจากนั้นฉีดสีโดยปักเข็มตั้งฉากผ่านผิวหนังตำแหน่งที่วาดไว้ให้รอบก้อน ฉีดสี เช่น methylene blue หรือ gentian violet เข้าไปในเต้านม และชั้นไขมันใต้ผิวหนัง (dye marking) เพื่อใช้เป็นแนวในการผ่าตัดผ่านกล้อง (รูปที่ 1)

ตารางที่ 1 เปรียบเทียบวิธีการผ่าตัดแบบสวนเต้านมโดยใช้วิดีโอช่วย

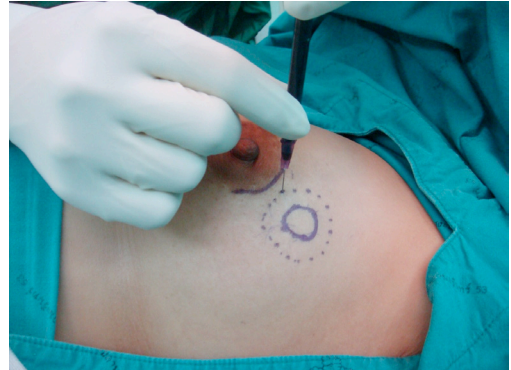ผู้ศึกษา	การทำ เครื่องขยาย ขอบเขตของ การผ่าตัด จากขอบ ก้อนมะเร็ง	แผลผ่าตัด	การใช้ อุปกรณ์ ปกป้อง แผลผ่าตัด	ขนาด เส้นผ่าน ศูนย์กลาง ของกล้อง (มิลลิเมตร)	การรักษา ช่องว่าง สำหรับผ่าตัด/ เครื่องมือ	การเลาะ ออกจาก ชั้นไขมัน ใต้ผิวหนัง/ เครื่องมือ	การเลาะ ออกจาก กล้ามเนื้อ/ เครื่องมือ	การเลาะ ออกจาก เนื้อเยื่อ เต้านม/ เครื่องมือ	การทดแทน เนื้อเยื่อเต้านม ที่ถูกตัดออก
1. Tamaki และคณะ ^{13,14}	2 ซม.	5 ซม. ที่รักแร้หรือ ครึ่งวงกลมที่ขอบ นอกลานนม	ไม่มีข้อมูล	4, 10	Lifting method, retractor	Powerstar scissors	Powerstar scissors	Electrocautery	ใช้เนื้อเยื่อเต้านม ข้างเคียงและไขมัน ใต้ผิวหนัง
2. Owaki และคณะ ¹⁵	2 ซม.	5 ซม. ที่รักแร้ เพิ่ม แผลที่ขอบนอก ลานนมกรณีตำแหน่ง มะเร็งอยู่ด้านใน	ไม่มีข้อมูล	ไม่มีข้อมูล	Lifting method, double retractor	ไม่มีข้อมูล	ไม่มีข้อมูล	ไม่มีข้อมูล	ใช้เนื้อเยื่อเต้านม ข้างเคียง
3. Lee และคณะ ¹⁶	ด้วย Methylene blue	2.5 ซม. ที่รักแร้ และครึ่งวงกลมที่ ขอบนอกลานนม	ไม่มีข้อมูล	5/เลนส์ 0 องศา	ไม่มีข้อมูล	Tunneling method โดย ใช้ Visiport และ Power- star scissors	Endoscopic vein harvesting retractor, power star scissors	Powerstar scissors	ไม่มีข้อมูล
4. Yamashita และคณะ ¹⁷⁻¹⁹	2 ซม. ด้วย gentian violet	2.5 ซม. ที่รักแร้ หรือ 2.5 ซม. ที่ ขอบนอกลานนม กรณีตำแหน่งมะเร็ง ใกล้หัวนมหรืออยู่ ด้านในหรือด้านล่าง	Lap protector	5/เลนส์ 30 องศา	Endoscopic vein harvesting retractor และเย็บเนื้อ เต้านมด้วยไหม แล้วดึงขึ้น	Tunneling method โดยใช้ end dissector และ harmonic scalpel	Endoscopic vein harvesting retractor	Powerstar scissors, Harmonic scalpel	ใช้เนื้อเยื่อเต้านม ข้างเคียงหรือไขมัน ผนังด้านข้างผนัง ทรวงอกหรือ absorbent synthetic fiber mesh หรือ oxidized cellulose cotton

ตารางที่ 1 (ต่อ)

ผู้ศึกษา										การถอดแทน เนื้อเยื่อเต้านม ที่ถูกตัดออก
5. Nakajima และคณะ ²⁰⁻²²	การทำ เครื่องทนาย ขอบเขตของ การผ่าตัด จากขอบ ก้อนมะเร็ง	แผลผ่าตัด	การใช้อุปกรณ์ ปกป้อง แผลผ่าตัด	ขนาดเส้นผ่าน ศูนย์กลาง ของกล้อง (มิลลิเมตร)	การรักษาร่อง สำหรับผ่าตัด/ เครื่องมือ	การเลาะ ชันไขมัน/ ไตผิวหนัง/ เครื่องมือ	การเลาะ ออกจากร่อง กล้ามเนื้อ/ เครื่องมือ	การเลาะ ออกจาก เนื้อเยื่อ เต้านม/ เครื่องมือ		ใช้เนื้อเยื่อเต้านม ข้างเคียง หรือไขมัน ผนังด้านข้างหนึ่ง ทรงอกหรือกล้ามเนื้อ latissimus dorsi
6. Park และคณะ ²³	2 ซม. ด้วย gel containing blue dye	แนวตั้งกลางรักแร้ หรือ ขอบนอก ลานนมกรณีตำแหน่ง มะเร็งใกล้หัวนมหรือ อยู่ด้านใน	ไม่มีข้อมูล	10/เลนส์ 0 องศา	Hirotech retractor	Tunneling method โดยใช้ endodissector และ electric scalpel	Hirotech retractor และ electrocautery	ไม่มีข้อมูล	ไม่มีข้อมูล	ใช้เนื้อเยื่อเต้านม ข้างเคียง
	1 ซม. ด้วย gentian violet	3 ซม. ที่รักแร้ และ 3-4 ซม. ที่ขอบนอก ลานนม	ไม่มีข้อมูล	5/เลนส์ 30 องศา	ไม่มีข้อมูล	Electrocautery	Endosector LE	มีด		ใช้เนื้อเยื่อเต้านม ข้างเคียง



ก. แสดงการวาดขอบเขตของการผ่าตัดบนผิวหนังโดยวัดห่างจากขอบของก้อนมะเร็ง (เส้นทึบ) ประมาณ 1-2 เซนติเมตร (เส้นประ)



ข. ภาพแสดงการฉีดยาเข้าไปในเต้านมและชั้นไขมันใต้ผิวหนังเพื่อใช้เป็นแนวในการผ่าตัดผ่านกล้อง

รูปที่ 1 การทำเครื่องหมายขอบเขตของการผ่าตัด

การลงแผลผ่าตัด (Incision)

ขึ้นกับตำแหน่งของก้อนมะเร็งและรูปแบบที่ใช้ในการผ่าตัด (รูปที่ 2) สามารถแบ่งแผลผ่าตัดตามตำแหน่งได้ดังนี้

1. แผลผ่าตัดที่รักแร้ (axillary incision)

เป็นแผลผ่าตัดที่นิยมใช้มากที่สุด โดยเฉพาะอย่างยิ่งสำหรับก้อนมะเร็งที่อยู่ด้านนอกของเต้านม แผลผ่าตัดนี้จะใช้ร่วมกับการผ่าตัดต่อมน้ำเหลืองที่รักแร้ (axillary surgery) การผ่าตัดก้อนมะเร็งจะทำหลังจากการผ่าตัดและต่อมน้ำเหลืองเซนติเนล (sentinel node biopsy) กรณีต้องและต่อมน้ำเหลืองที่รักแร้ อาจต้องขยายขนาดของแผลเพิ่มตามความเหมาะสม รายงานส่วนใหญ่ลงผลขนาดรอยย่นของผิวหนังได้รอยพับของรักแร้ ยกเว้นรายงานของ Nakajima และคณะ²⁰⁻²² ซึ่งลงผลแนวตั้งตามแนวกลางรักแร้ (mid axillary line) ความยาวของแผลมีตั้งแต่ 2.5-5 เซนติเมตร ปัจจุบันมีการรายงานของ Yamashita และคณะ¹⁹ ว่าสามารถผ่าตัดผ่านแผลที่รักแร้ได้ไม่ว่าก้อนมะเร็งอยู่ตำแหน่งใดของเต้านม เรียกเทคนิคนี้ว่า trans-axillary retromammary route approach (TARM)^{18,19}

2. แผลผ่าตัดขอบนอกลานนม (periareolar incision)

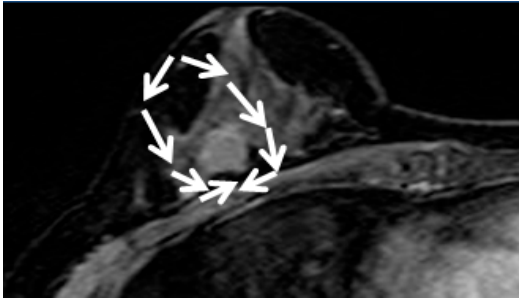
สามารถใช้ได้กับก้อนมะเร็งทุกตำแหน่ง แต่นิยมใช้กรณีที่ตำแหน่งก้อนมะเร็งอยู่ใกล้หัวนมหรือด้านในของเต้านม มีรายงานความยาวแผลตั้งแต่ 2.5 เซนติเมตรถึงครึ่งหนึ่งของขอบนอกลานนม

3. แผลผ่าตัดที่รักแร้และขอบนอกลานนม (combined incision)

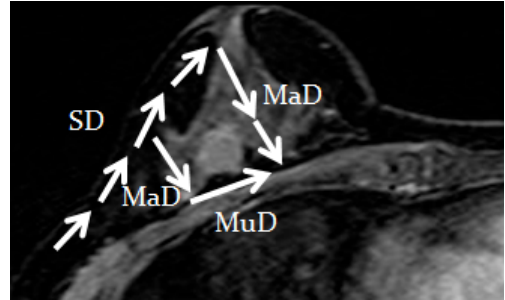
เป็นวิธีของศัลยแพทย์เกาหลีใต้ คือ Lee และคณะ¹⁶ กับ Park และคณะ²³ ซึ่งจะใช้แผลผ่าตัดแบบนี้เสมอโดยไม่คำนึงถึงตำแหน่งของก้อนมะเร็ง ส่วน Owaki และคณะ¹⁵ จะใช้วิธีนี้เมื่อตำแหน่งก้อนมะเร็งอยู่ด้านในของเต้านม

การใช้อุปกรณ์เพื่อปกป้องแผลผ่าตัด (Wound protection)

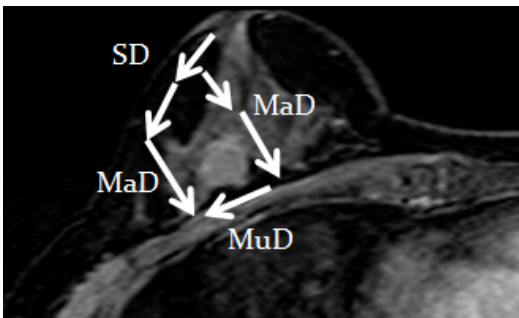
การศึกษาส่วนใหญ่ไม่ได้กล่าวถึงการใช้อุปกรณ์เพื่อปกป้องแผลผ่าตัด ยกเว้นการศึกษาของ Yamashita และคณะ¹⁷⁻¹⁹ รายงานการใช้อุปกรณ์ที่เรียกว่า Lap protector ผลิตจากวัสดุพิเศษหุ้มด้วยแผ่นยางซิลิโคน (silicone rubber) มีลักษณะเป็นแผ่นกลมมีช่องว่างกลมตรงกลาง 2 แผ่น เชื่อมกันด้วยท่อทรงกระบอก



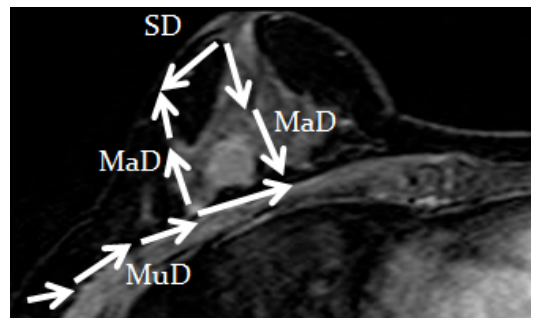
ก. การผ่าตัดสงวนเต้านมแบบปกติ



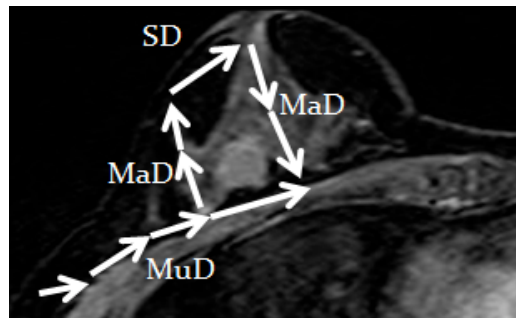
ข. การผ่าตัดสงวนเต้านมโดยใช้วิดีโอช่วยผ่านแผลที่รักแร้ (transaxillary video-assisted breast conservation surgery)



ค. การผ่าตัดสงวนเต้านมโดยใช้วิดีโอช่วยผ่านแผลที่ขอบนอกลานนม (transareolar video-assisted breast conserving surgery)



ง. การผ่าตัดสงวนเต้านมโดยใช้วิดีโอช่วยแผลที่รักแร้และขอบนอกลานนม (combined incision video-assisted breast conserving surgery)



จ. การผ่าตัดสงวนเต้านมโดยใช้วิดีโอช่วยแบบ transaxillary retro-mammary gland route approach (TARM)

รูปที่ 2 ภาพตัดขวางเปรียบเทียบการผ่าตัดสงวนเต้านมแบบปกติกับการผ่าตัดสงวนเต้านมโดยใช้วิดีโอช่วยแบบต่างๆ

SD = การเลาะชั้นไขมันใต้ผิวหนัง (subcutaneous dissection) MuD = การเลาะออกจากกล้ามเนื้อ (muscular margin dissection)
 MaD = การเลาะออกจากเนื้อเยื่อเต้านม (mammary margin dissection)

เส้นผ่านศูนย์กลางกลาง 2.5 เซนติเมตร สูง 1 เซนติเมตร คาดหวังว่า Lap protector จะช่วยถ่วงปากแผลผ่าตัด ช่วยป้องกันผิวหนังบริเวณปากแผลผ่าตัดจากการบาดเจ็บและการปนเปื้อนของเซลล์มะเร็งหรือเชื้อโรคระหว่างผ่าตัด

กล้องที่ใช้สำหรับการผ่าตัด (Endoscope, telescope)

มีรายงานการใช้กล้องขนาดเส้นผ่านศูนย์กลาง 4, 5 และ 10 มิลลิเมตร เลนส์ 0 และ 30 องศา โดยกล้องขนาด 5 มิลลิเมตร เลนส์ 30 องศา เป็นชนิดที่ศัลยแพทย์นิยมใช้มากที่สุด¹⁶⁻¹⁹


การรักษาช่องว่างสำหรับผ่าตัด (Method for maintaining work space)

ทุกรายงานใช้วิธีไม่ใช้ก๊าซ (gasless method) หรือ lifting method จึงไม่เกิดภาวะ subcutaneous emphysema โดยจะใช้อุปกรณ์ถ่วงแผล (retractor) ที่ออกแบบมาเป็นพิเศษเพื่อการผ่าตัดสงวนเต้านม


โดยใช้วิดีโอช่วย ได้แก่ double retractor, Hirotech retractor หรืออุปกรณ์ถ่วงแผลติดกล้อง (endoscope-holding retractor) ชนิด endoscopic harvesting vein retractor (รูปที่ 3)

การเลาะชั้นไขมันใต้ผิวหนัง (Subcutaneous dissection; superficial resectional margin dissection)

ศัลยแพทย์ส่วนใหญ่ใช้วิธีที่เรียกว่า subcutaneous tunneling method¹⁶⁻²² เริ่มจากสอดเครื่องมือเช่น endodissector หรือ Visiport ผ่านชั้นไขมันใต้ผิวหนัง ตำแหน่งจากแผลผ่าตัดไปเหนือก้อนมะเร็ง ให้แนวของเครื่องมือขนานกับผิวหนัง โดยความกว้างของการเลาะสังเกตได้จากแนวสีที่ฉีกไว้ก่อนเริ่มลงแผลผ่าตัด ตำแหน่งของการสอดเครื่องมือดังกล่าวให้ห่างกันช่องละประมาณ 1 เซนติเมตร เชื่อว่าหลอดเลือดจะอยู่ในเนื้อเยื่อระหว่างช่องที่เกิดจากการสอดเครื่องมือ (septa) หลังจากนั้นจะใช้ Harmonic scalpel, Powerstar scissors หรือ electric scalpel ตัดเนื้อเยื่อดังกล่าว



ก. ก่อนประกอบเครื่องมือถ่วง (บน) และกล้อง (ล่าง)



ข. หลังประกอบเครื่องมือถ่วงและกล้อง

รูปที่ 3 ภาพเครื่องมือถ่วงแผลติดกล้อง (endoscope-holding retractor) ชนิด Endoscopic vein harvesting retractor

การเลาะออกจากกล้ามเนื้อ (Deep resectional margin dissection)

รายงานส่วนใหญ่ใช้เครื่องมือถ่างแผลติดกล้อง (endoscope-holding retractor) ชนิด endoscopic harvesting vein retractor (รูปที่ 3) สอดจากปากแผลเข้าใต้เต้านม ให้เครื่องมือนี้จะอยู่ระหว่างเต้านมและกล้ามเนื้อ แล้วยกเครื่องมือให้เต้านมแยกออกจากกล้ามเนื้อ จะทำให้มองเห็นแนวที่จะเลาะระหว่างเต้านมและกล้ามเนื้อผ่านกล้อง จากนั้นใช้เครื่องจี้ไฟฟ้า หรือ Powerstar scissors เลาะแยกเต้านมออกจากกล้ามเนื้อ นอกจากนี้บางรายงานจะใช้ Endosector LE หรือ Hirotech retractor ร่วมกับเครื่องจี้ไฟฟ้า

การเลาะออกจากเนื้อเยื่อเต้านม (Mammary margin dissection)

จะทำโดยตัดเนื้อเยื่อเต้านมตามแนวสีขอบเขตของการผ่าตัด โดยมีรายงานการใช้เครื่องมือที่หลากหลาย ได้แก่ เครื่องจี้ไฟฟ้าตัด Powerstar scissors, Harmonic scalpel และมีด

การทดแทนเนื้อเยื่อเต้านมที่ถูกตัดออก (Reconstruction)

มีรายงานการทดแทนเนื้อเยื่อเต้านมที่ถูกตัดออกหลายวิธี ได้แก่ ใช้น้ำมันไขมันใต้ผิวหนังบริเวณข้างเคียง ใช้น้ำมันไขมันเต้านมบริเวณข้างเคียง (remnant mammary gland) ใช้น้ำมันไขมันด้านข้างผนังทรวงอก (lateral thoracic fat tissue) ไขกล้ามเนื้อ Latissimus dorsi (Latissimus dorsi muscle flap) ใช้ absorbent synthetic fiber mesh หรือใช้ oxidized cellulose cotton

ผลการรักษา

ผู้เขียนได้รวบรวมผลการรักษาของการผ่าตัดแบบสงวนเต้านมโดยใช้วีดีโอช่วย (video-assisted breast conserving surgery) จากรายงานที่เป็นภาษา

อังกฤษ 11 การศึกษา (ตารางที่ 2 และ 3) มีจำนวนผู้ป่วยมะเร็งเต้านมตั้งแต่ 6-551 ราย โดย 9 การศึกษาเป็นการศึกษาแบบ case series และ 2 การศึกษาเป็นการศึกษาแบบ non-randomized control trials

ระยะเวลาผ่าตัด

มีรายงานระยะเวลาผ่าตัดเฉลี่ยตั้งแต่ 110-387 นาที^{13-17, 20-23} โดยมีการศึกษาที่รายงานโดย Yamashita และคณะ¹⁷ กับ Park และคณะ²³ เพียง 2 รายงานที่เป็นการศึกษาแบบมีกลุ่มควบคุม พบว่า การผ่าตัดแบบสงวนเต้านมโดยใช้วีดีโอช่วยมีระยะเวลาผ่าตัดเฉลี่ย 173 ± 45 นาที และ 110 ± 28.7 นาที ตามลำดับ และการผ่าตัดแบบปกติมีระยะเวลาผ่าตัดเฉลี่ย 149 ± 32 นาที และ 107.32 ± 33.5 นาที ตามลำดับ ซึ่งไม่ต่างกันอย่างมีนัยสำคัญทางสถิติ ($p=0.131$ และ 0.62)

การเสียเลือดระหว่างผ่าตัด (Intra-operative blood loss)

มีรายงานการเสียเลือดระหว่างผ่าตัดเฉลี่ยตั้งแต่ 107 กรัม จนถึง 486 มิลลิลิตร^{13-17, 19-22} โดยมีการศึกษาที่รายงานโดย Yamashita และคณะ¹⁷ เพียงรายงานเดียวที่เป็นการศึกษาแบบมีกลุ่มควบคุม ที่รายงานว่าการผ่าตัดแบบสงวนเต้านมโดยใช้วีดีโอช่วยมีการเสียเลือดระหว่างผ่าตัดเฉลี่ย 174 ± 118 กรัม และการผ่าตัดแบบปกติมีการเสียเลือดระหว่างผ่าตัดเฉลี่ย 147 ± 118 กรัม ซึ่งไม่ต่างกันอย่างมีนัยสำคัญทางสถิติ ($p=0.909$)

ภาวะแทรกซ้อน (Complications)

เกือบทั้งหมดเกิดขึ้นกับแผลผ่าตัด ภาวะแทรกซ้อนที่พบบ่อย ได้แก่ การตกเลือดหรือก้อนเลือดหลังผ่าตัดพบร้อยละ $0-11$ ^{14, 16-18, 21-23} แผลไฟไหม้ที่ผิวหนัง (skin burn) พบร้อยละ $0-28.6$ ^{13, 14, 16-19} ผิวหนังตาย (skin necrosis) พบร้อยละ $0-4$ ^{14, 16-23} ส่วนการติดเชื้อแผลผ่าตัดพบร้อยละ $0-2.5$ โดยมีการศึกษาที่รายงานโดย Yamashita และคณะ¹⁷ กับ

ตารางที่ 2 ผลของการผ่าตัดแบบสวนเต้านมโดยใช้วิดีโอช่วย

ผู้ศึกษา	ชนิดการศึกษา	ระยะเวลาผ่าตัดเฉลี่ย (นาที)	การเสียเลือดระหว่างผ่าตัด	การตกเลือดหรือก่อนเลือดหลังผ่าตัด (ร้อยละ)	แผลไฟไหม้ที่ผิวหนัง (ร้อยละ)	ผิวหนังตาย (ร้อยละ)	แผลผ่าตัดติดเชื้อ (ร้อยละ)	ความสวยงามของเต้านม (ร้อยละ)
1. Tamaki และคณะ ¹³ (n=7)	Case series	387	486 มิลลิลิตร	ไม่มีข้อมูล	28.6	ไม่มีข้อมูล	ไม่มีข้อมูล	พอใจ (100)
2. Tamaki และคณะ ¹⁴ (n=6)	Case series	241	192 มิลลิลิตร	0	0	0	0	พอใจ (100)
3. Owaki และคณะ ¹⁵ (n=6)	Case series	165	150 มิลลิลิตร	ไม่มีข้อมูล	ไม่มีข้อมูล	ไม่มีข้อมูล	ไม่มีข้อมูล	พอใจ (100)
4. Lee และคณะ ¹⁶ (n=20)	Case series	163	184 มิลลิลิตร	0	0	0	0	ดีมาก (36.9) ดี (52.6) พอใช้ (10.5) แม่ (0)
5. Yamashita และคณะ ¹⁷ (n=82)	Non-randomized control trial	173 (กลุ่มควบคุม 149)	174 กรัม (กลุ่มควบคุม 147)	11	4.9	0	0	ดีถึงดีมาก (90)
6. Yamashita และคณะ ¹⁸ (n=20)	Case series	ไม่มีข้อมูล	ไม่มีข้อมูล	0	0	0	0	ดีถึงดีมาก (100)
7. Yamashita และคณะ ¹⁹ (n=12)	Case series	208	149 กรัม	0	0	0	0	ดีถึงดีมาก (100)
8. Nakajima และคณะ ²⁰ (n=551)	Case series	233	T1s 116 กรัม T1 107 กรัม T2 141 กรัม	ไม่มีข้อมูล	ไม่มีข้อมูล	4	ไม่มีข้อมูล	ดี (76.1) พอใช้ (13.7) แม่ (10.2)
9. Nakajima และคณะ ²¹ (n=244)	Case series	ระยะที่ 1 177 ระยะที่ 2 236	ระยะที่ 1 125 กรัม ระยะที่ 2 143 กรัม	1.6	ไม่มีข้อมูล	3.7	0.8	ดี (72.3) พอใช้ (11.2) แม่ (16.5)
10. Nakajima และคณะ ²² (n=168)	Case series	217	120 กรัม	1.2	ไม่มีข้อมูล	2.4	ไม่มีข้อมูล	ดี (81.6)
11. Park และคณะ ²³ (n=40)	Non-randomized control trial	110 (กลุ่มควบคุม 107.32)	ไม่มีข้อมูล	2.5 (กลุ่มควบคุม 1.1)	ไม่มีข้อมูล	2.5 (กลุ่มควบคุม 1.1)	2.5 (กลุ่มควบคุม 0.8)	ไม่มีข้อมูล

ตารางที่ 3 ผลการรักษามะเร็งของการผ่าตัดแบบสงวนเต้านมโดยใช้วีดีโอช่วย

ผู้ศึกษา	ชนิดการศึกษา	ขนาดก้อนมะเร็งเฉลี่ย (เซนติเมตร)	ระยะเวลาติดตามเฉลี่ย (เดือน)	การผ่าตัดที่ได้ขอบเขตของก้อนไม่เพียงพอ (ร้อยละ)	การกลับเป็นซ้ำเฉพาะที่ (ร้อยละ)	การรอดชีวิตโดยรวม (ร้อยละ)
1. Tamaki และคณะ ¹³ (n=7)	Case series	ไม่มีข้อมูล	22	ไม่มีข้อมูล	ไม่มีข้อมูล	ไม่มีข้อมูล
2. Tamaki และคณะ ¹⁴ (n=6)	Case series	1.6	ไม่มีข้อมูล	16.6	0	ไม่มีข้อมูล
3. Owaki และคณะ ¹⁵ (n=6)	Case series	0.6	ไม่มีข้อมูล	ไม่มีข้อมูล	ไม่มีข้อมูล	ไม่มีข้อมูล
4. Lee และคณะ ¹⁶ (n=20)	Case series	2.2	ไม่มีข้อมูล	5	ไม่มีข้อมูล	ไม่มีข้อมูล
5. Yamashita และคณะ ¹⁷ (n=82)	Non-randomized control trial	1.8	25	3	0	ไม่มีข้อมูล
6. Yamashita และคณะ ¹⁸ (n=20)	Case series	2.2	12	0	0	100
7. Yamashita และคณะ ¹⁹ (n=12)	Case series	2.0	ไม่มีข้อมูล	ไม่มีข้อมูล	ไม่มีข้อมูล	ไม่มีข้อมูล
8. Nakajima และคณะ ²⁰ (n=551)	Case series	Tis=2.5, T1=1.5, T2=3.6	38.4	Tis=34, T1=18.4, T2=19.5	Tis=0, T1=3.7, T2=5.1	Tis=100, T1=97.3, T2=95.7
9. Nakajima และคณะ ²¹ (n=244)	Case series	stage I=1.6, stage II=3.1	65.3	stage I=12.8, stage II=15.3	stage I=5.3 stage II=5.3	stage I=95.7 stage II=96.9
10. Nakajima และคณะ ²² (n=168)	Case series	Tis=3.5, T1=1.7, T2=3.6	58.6	Tis=25, T1=18.9, T2=19.6	4.8	Tis=100, T1=94.1, T2=94.4
11. Park และคณะ ²³ (n=40)	Non-randomized control trial	1.5	12	5	0	ไม่มีข้อมูล

Park และคณะ²³ เพียง 2 รายงานที่เป็นการศึกษาแบบมีกลุ่มควบคุม พบว่าภาวะแทรกซ้อนหลังผ่าตัดไม่ต่างจากการผ่าตัดแบบปกติ

การผ่าตัดที่ได้ขอบเขตของก้อนไม่เพียงพอ (Margin involvement)

มีรายงานการผ่าตัดที่ได้ขอบเขตของก้อนไม่เพียงพอ ตั้งแต่ร้อยละ 0-34^{14,16-18,20-23}

การกลับเป็นซ้ำเฉพาะที่และการรอดชีวิตโดยรวม (Local recurrence and overall survival)

มีเพียงศัลยแพทย์ 2 กลุ่มเท่านั้นที่รายงานผลการรักษาหลังการติดตามมากกว่า 2 ปี ซึ่งเป็นการรายงานที่ไม่มีกลุ่มเปรียบเทียบ

Yamashita และคณะ¹⁷ ติดตามผู้ป่วยมะเร็งเต้านม 82 ราย ขนาดก้อนมะเร็งเฉลี่ย 1.8 เซนติเมตร โดยผู้ป่วยได้รับการรักษาเสริมตามมาตรฐาน ไม่พบการกลับเป็นซ้ำเฉพาะที่หลังการติดตามเฉลี่ย 25 เดือน

Nakajima และคณะ²⁰ ติดตามผู้ป่วยมะเร็งเต้านม 551 ราย โดยแบ่งผู้ป่วยออกเป็น 3 กลุ่ม กลุ่มที่ 1 Tis (ductal carcinoma in situ) 47 ราย ขนาดก้อนมะเร็งเฉลี่ย 2.5 เซนติเมตร กลุ่มที่ 2 T1 (ขนาดก้อนมะเร็งไม่เกิน 2 เซนติเมตร) 190 ราย ขนาดก้อนมะเร็งเฉลี่ย 1.5 เซนติเมตร กลุ่มที่ 3 T2 (ขนาดก้อนมะเร็งเกิน 2 เซนติเมตรแต่ไม่เกิน 5 เซนติเมตร) 314 ราย ขนาดก้อนมะเร็งเฉลี่ย 3.6 เซนติเมตร โดยผู้ป่วยได้รับการรักษาเสริมตามมาตรฐาน พบการกลับเป็นซ้ำเฉพาะที่ร้อยละ 0, 3.7 และ 5.1 ตามลำดับ พบการรอดชีวิตโดยรวมร้อยละ 100, 97.3 และ 95.7 ตามลำดับ หลังการติดตามเฉลี่ย 38.4 เดือน

นอกจากนี้ Nakajima และคณะ²¹ ยังรายงานการติดตามผู้ป่วยมะเร็งเต้านม 244 ราย โดยแบ่งผู้ป่วยออกเป็น 2 กลุ่ม ได้แก่ ระยะเวลาที่ 1 จำนวน 94 ราย ขนาดก้อนมะเร็งเฉลี่ย 1.6 เซนติเมตร และระยะเวลาที่ 2 จำนวน 150 ราย ขนาดก้อนมะเร็งเฉลี่ย 3.1 เซนติเมตร โดยผู้ป่วยได้รับการรักษาเสริมตามมาตรฐาน

พบการกลับเป็นซ้ำเฉพาะที่เท่ากัน คือ ร้อยละ 5.3 พบการรอดชีวิตโดยรวมร้อยละ 95.7 และ 96.9 ตามลำดับ หลังการติดตามเฉลี่ย 65.3 เดือน

ผลด้านความสวยงามของเต้านม (Cosmetic outcome)

มีการรายงานผลด้านความสวยงามระดับดีถึงดีมาก (good-excellent) ระดับปานกลาง (fair) และระดับต่ำ (poor) ร้อยละ 72.3-100, 10-13.7 และ 0-16.5 ตามลำดับ¹³⁻²² โดยไม่มีการศึกษาใดรายงานผลด้านความสวยงามเปรียบเทียบกับการผ่าตัดแบบปกติ

ค่าใช้จ่าย

เนื่องจากการผ่าตัดแบบสงวนเต้านมโดยใช้วิดีโอช่วยใช้ระยะเวลาในการผ่าตัดและเครื่องมืออุปกรณ์มากกว่า ทำให้ค่าใช้จ่ายสูงกว่าการผ่าตัดแบบปกติ แม้จะยังไม่มีการศึกษาที่รายงานถึงจำนวนค่าใช้จ่ายที่แตกต่างกัน แต่มีการประมาณว่าการผ่าตัดแบบสงวนเต้านมโดยใช้วิดีโอช่วยมีการใช้จ่ายประมาณ 1,150 เหรียญสหรัฐ เทียบกับการผ่าตัดแบบปกติ ซึ่งมีค่าใช้จ่ายประมาณ 500 เหรียญสหรัฐ¹⁰

สรุป

การผ่าตัดสงวนเต้านมโดยใช้วิดีโอช่วย (video-assisted breast conserving surgery) หรือการผ่าตัดสงวนเต้านมโดยการส่องกล้อง (endoscopic breast conservation surgery) มีเป้าหมายเพื่อให้ผลการรักษาโรคมะเร็งเต้านมไม่ต่างจากวิธีผ่าตัดเต้านมแบบปกติ (conventional breast surgery) แต่ผลด้านความสวยงาม (esthetic result) ดีกว่า เนื่องจากแผลผ่าตัดมีขนาดเล็กกว่าและอยู่ในตำแหน่งที่มองเห็นไม่ชัด ปัจจุบันยังไม่มีการศึกษาแบบสุ่มเปรียบเทียบการผ่าตัดดังกล่าวกับการผ่าตัดแบบปกติ อย่างไรก็ตาม จากการศึกษาในปัจจุบันพบว่า การผ่าตัดดังกล่าวสามารถกระทำได้อย่าง

ปลอดภัย โดยมีภาวะแทรกซ้อนต่ำ จากรายงานที่มี การติดตามนานกว่า 5 ปี พบการเป็นซ้ำเฉพาะที่ต่ำ และการรอดชีวิตโดยรวมสูง โดยร้อยละ 72.3-100 มีความสวยงามระดับดีถึงดีมาก แต่ต้องอาศัย เครื่องมือและค่าใช้จ่ายมากกว่า ดังนั้นการผ่าตัด สงวนเต้านมโดยใช้วิดีโอช่วยน่าจะเป็นทางเลือก หนึ่งสำหรับการรักษามะเร็งเต้านมระยะเริ่มแรก

เอกสารอ้างอิง

- Stewart BW, Kleihues P, editors. World Cancer Report. Lyon: IARC Press; 2003.
- Chaiwerawatana A. Breast. In: Cancer in Thailand vol IV [monograph on the Internet]. Bangkok: National Cancer Institute; 2007 [cited 2011 Aug 1]. Available from: <http://www.nci.go.th>
- Veronesi U, Cascinelli N, Mariani L, et al. Twenty-year follow-up of a randomized study comparing breast-conserving surgery with radical mastectomy for early breast cancer. *N Engl J Med* 2002; 347: 1227 - 32.
- Tasanapitak C, Prechawittayakul P. Hospital-based cancer registry Songklanagarind Hospital annual report 2008 [monograph on the Internet]. Songkhla: Excellence Center, Songklanagarind Hospital; [cited 2011 Aug 1]. Available from: <http://medinfo2.psu.ac.th/cancer>
- Berry MG, Fitoussi AD, Curnier A, et al. Oncoplastic breast surgery: a review and systematic approach. *J Plast Reconstr Aesthet Surg* 2010; 63: 1233 - 43.
- Gainer SM, Lucci A. Oncoplastics: techniques for reconstruction of partial breast defects based on tumor location. *J Surg Oncol* 2011; 103: 341 - 7.
- Tamaki Y, Tsukamoto F, Miyoshi Y, et al. Overview: video-assisted breast surgery. *Biomed Pharmacother* 2002; 56 (Suppl 1): S187 - 91.
- Kompatscher P. Endoscopic capsulotomy of capsular contracture after breast augmentation: a very challenging therapeutic approach. *Plast Reconstr Surg* 1992; 90: 1125 - 6.
- Friedlander LD, Sundin J, Bakshandeh N. Endoscopic mastectomy and breast reconstruction: endoscopic breast surgery. *Aesthetic Plast Surg* 1995; 19: 27 - 9.
- Yamagata M, Iwai S. Endoscopic treatment for breast cancer. *J Jpn Soc Endosc Surg* 1997; 2: 272 - 7.
- Leff DR, Vashisht R, Yongue G, et al. Endoscopic breast surgery: where are we now and what might the future hold for video-assisted breast surgery? *Breast Cancer Res Treat* 2011; 125: 607 - 25.
- Liebens F, Carly B, Cusumano P, et al. Breast cancer seeding associated with core needle biopsies: a systematic review. *Maturitas* 2009; 62: 113 - 23.
- Tamaki Y, Nakano Y, Sekimoto M, et al. Transaxillary endoscopic partial mastectomy for comparatively early-stage breast cancer. An early experience. *Surg Laparosc Endosc* 1998; 8: 308 - 12.
- Tamaki Y, Sakita I, Miyoshi Y, et al. Transareolar endoscopy-assisted partial mastectomy: a preliminary report of six cases. *Surg Laparosc Endosc Percutan Tech* 2001; 11: 356 - 62.
- Owaki T, Yoshinaka H, Ehi K, et al. Endoscopic quadrantectomy for breast cancer with sentinel lymph node navigation via a small axillary incision. *Breast* 2005; 14: 57 - 60.
- Lee EK, Kook SH, Park YL, et al. Endoscopy-assisted breast-conserving surgery for early breast cancer. *World J Surg* 2006; 30: 957 - 64.
- Yamashita K, Shimizu K. Endoscopic video-assisted breast surgery: procedures and short-term results. *J Nihon Med Sch* 2006; 73: 193 - 202.
- Yamashita K, Shimizu K. Transaxillary retro-mammary route approach of video-assisted breast surgery enables the inner-side breast cancer to be resected for breast conserving surgery. *Am J Surg* 2008; 196: 578 - 81.
- Yamashita K, Shimizu K. Trans-axillary retro-mammary gland route approach of video-assisted breast surgery can perform breast conserving

- surgery for cancers even in inner side of the breast. *Chin Med J (Engl)* 2008; 121: 1960 - 4.
20. Nakajima H, Fujiwara I, Mizuta N, et al. Video-assisted skin-sparing breast-conserving surgery for breast cancer and immediate reconstruction with autologous tissue. *Ann Surg* 2009; 249: 91 - 6.
 21. Nakajima H, Fujiwara I, Mizuta N, et al. Video-assisted skin-sparing breast-conserving surgery for breast cancer and immediate reconstruction with autologous tissue: clinical outcomes. *Ann Surg Oncol* 2009; 16: 1982 - 9.
 22. Nakajima H, Fujiwara I, Mizuta N, et al. Clinical outcomes of video-assisted skin-sparing partial mastectomy for breast cancer and immediate reconstruction with latissimus dorsi muscle flap as breast-conserving therapy. *World J Surg* 2010; 34: 2197 - 203.
 23. Park Hs, Lee SJ, Park Sj, et al. The feasibility of endoscopy-assisted breast conservation surgery for patients with early breast cancer. *J Breast Cancer* 2011; 14: 52 - 7.